

Кейсы | Высшее образование | Патологическая анатомия

Materials for the selected specialty

Тип: Кейсы | Образование: Высшее образование | Специализация: Патологическая анатомия | Записей: 2

Патологическая анатомия - кейс 1

Образование: Высшее образование | Специализация: Патологическая анатомия

1. УСЛОВИЕ СИТУАЦИОННОЙ ЗАДАЧИ

1.1. Ситуация

В патологоанатомическое отделение на исследование поступили операционный материал (аортальный и митральный клапаны, механические протезы аортального и митрального клапанов) и труп мужчины 60 лет, проходившего лечение в кардиологическом центре с 30 мая по 1 июля.

1.2. Клинические данные

- * Жалобы при поступлении: боли в грудной клетке колющие; локализуются за грудиной; иррадируют под левую лопатку; возникают при эмоциональных нагрузках, при физической нагрузке 1000 м; сопровождаются нехваткой воздуха, слабостью; купируются самостоятельно через 5 мин. Артериальное давление понижается периодически. Нарушения ритма сердца: перебои в работе сердца часто при нагрузке в покое, без видимых причин.
- * Считает себя больным 1 год. 13.06.17 поступил на оперативное лечение порока с диагнозом: ИБС: начальные изменения коронарных артерий. Комбинированный митрально-аортальный порок: недостаточность аортального клапана 2ст., умеренный стеноз и недостаточность митрального клапана 3ст. Умеренная легочная гипертензия. Нарушение ритма сердца: персистирующая форма ФП. Пароксизм неизвестной давности.
- * 14.06.17 г. выполнена операция - протезирование митрального клапана механическим протезом Карбоникс № 28 с сохранением подклапанных структур задней митральной створки; протезирование аортального клапана механическим протезом Карбоникс №24 супрааннулярно; пластика трикуспидального клапана по deVega, в условиях ИК (195 мин), гипотермии и ФХКП, время пережатия аорты (139 мин).
- * 23.06.17 операция - репротезирование митрального клапана механическим протезом карбоникс № 28 с санацией фиброзного кольца; репротезирование аортального клапана механическим протезом карбоникс № 24 супрааннулярно с санацией фиброзного кольца; пластика трикуспидального клапана по deVega, в условиях ИК (298 минут), гипотермии и ФХКП (кустодиол), время пережатия аорты 208 минут.
- * 26.06.17 операция - диагностическая верхне-срединная лапаротомия, устранение заворота сигмовидной кишки.
- * 28.06.17 операция- ревизия средостения, полости перикарда и сердца, установка промывной системы.
- * В раннем послеоперационном периоде отмечалась картина сердечной недостаточности, в связи, с чем пациент переведен в отделение ОРИТ на 3-и сутки. На 7-е сутки после операции в ночное время был отмечен подъем температуры тела до 38,2°C. По результатам микробиологического исследования (от 21.06.17 - *Pseudomonas aeruginosa*) проведена коррекция антибактериальной терапии. Несмотря на проводимое лечение, наблюдается нарастание сердечно-дыхательной недостаточности. 22.06.2017 было проведено ЧПЭхоКГ, учитывая полученные данные исследования, неэффективность консервативной терапии, было решено провести репротезирование митрального и аортального клапанов. 23.06.17 выполнена

операция - репротезирование митрального и аортального клапанов, пластика трикуспидального клапана. Ранний послеоперационный период протекал с положительной динамикой. 25.06.2017 состояние средней тяжести. Экстубирован по показаниям в 12.30, через 3 минуты после экстубации у пациента произошла внезапная потеря сознания. отмечалась гипотония до 40/20 мм рт. ст. Начаты реанимационные мероприятия. Гемодинамика восстановлена в течение 1,5 минут. При пробуждении - в сознании, спокоен. Пациенту установлен эндокардиальный электрод. В связи с нарастанием клиники острой кишечной непроходимости 26.06.17 проведена диагностическая лапаротомия. 28.06.17 отмечается поступление мутного, серозного отделяемого по средостенному дренажу. Выполнена операция - ревизия средостения, полости перикарда и сердца. 01.07.17 состояние пациента терминальное, в крови - метаболический ацидоз, гиперкалиемия, гипогликемия, лактатемия, состояние агональное. В 20:05 начаты реанимационные мероприятия в полном объеме, в течение 30 минут без эффекта. В 20:35 констатирована биологическая смерть пациента.

1.3. Данные патологоанатомического исследования

Описание биопсии: +

№1 Описание макропрепарата: фрагменты створок АВ клапана утолщены, деформированы, серого цвета. И 3 заслонки АК утолщены, деформированы, местами каменистой плотности + Описание микропрепаратов: в створках и заслонках клапанов очаговый миксоматоз, фиброз и гиалиноз. +

№2 Описание макропрепаратов: 2 двустворчатых мех протеза, первый - диаметр внутренний 23 мм, второй -19 мм, на протезе большего диаметра в области кольца серо-бурые крошащиеся массы. +

Описание микропрепаратов и диагноз: Тромб смешанного строения, преимущественно фибриново-лейкоцитарный. +

На вскрытии выявлены: фибринозный перикардит ("волосатое" сердце), гипертрофия миокарда желудочков (вес сердца 700 гр, толщина стенки левого желудочка 20 мм, правого 8 мм), очаговый фиброзелостоз эндокарда правого предсердия. Атеросклероз аорты (II стадия, II степень), атеросклероз коронарных сосудов (II стадия, I степень). жировая дистрофия отдельных кардиомиоцитов, Мелкоочаговые контрактурные и ишемические повреждения миокарда, субэпикардальные некрозы миокарда правого желудочка, мелкоочаговые инфаркты миокарда задней стенки левого желудочка, пристеночный тромб в полости левого желудочка. Атеро- и артериосклеротический нефросклероз, нефротический синдром. Продуктивный энтерит, множественные кровоизлияния в стенку кишки. Медиастинит. Двусторонний гидроторакс (700 мл слева, 300 мл справа), краевая эмфизема, РДСВ, множественные гиалиновые мембраны и фибрин в просвете альвеол, мелкоочаговая двусторонняя бронхопневмония, макрофагальная пневмония, гнойный бронхит, геморрагический отек легких. Атрофия лимфатического аппарата и слабовыраженный миелоз красной пульпы селезенки. Отек и набухание вещества головного мозга, периваскулярные кровоизлияния в вещество головного мозга. Центролобулярные некрозы печени разной давности. Очаговые некрозы коркового и мозгового вещества надпочечников.

1. План экспертизы (исследования)

1. Вопрос

При удалении фрагмента ткани во время операции необходимо отправить его в/на

1. микробиологическое исследование
2. отделение гематологии

3. патологоанатомическое отделение

4. утилизацию

Правильный ответ: патологоанатомическое отделение

«Патологоанатомическому исследованию подлежат диагностические биопсии, а также все органы и ткани, удаленные при хирургических операциях...»

Инструкция по исследованию биопсийного и цитологического материала Министерство здравоохранения СССР

2. Вопрос

Гистологические препараты и биологические материалы в парафиновых блоках после операции хранятся в течение + _____ + лет

1. срока хранения медицинской документации пациента

- 2. 15-ти
- 3. 5-ти
- 4. 25-ти

Правильный ответ: срока хранения медицинской документации пациента

«Сроки хранения в архиве патологоанатомического бюро (отделения) биопсийных (операционных) материалов и документов, оформленных в рамках патологоанатомических исследований: + ... +
2) микропрепараты и тканевые образцы в парафиновых блоках - в течение срока хранения медицинской документации пациента; + ...»

Приказ Министерства здравоохранения РФ от 24 марта 2016г. N179н "О Правилах проведения патологоанатомических исследований" п. 30

3. Вопрос

Целью патологоанатомического вскрытия является

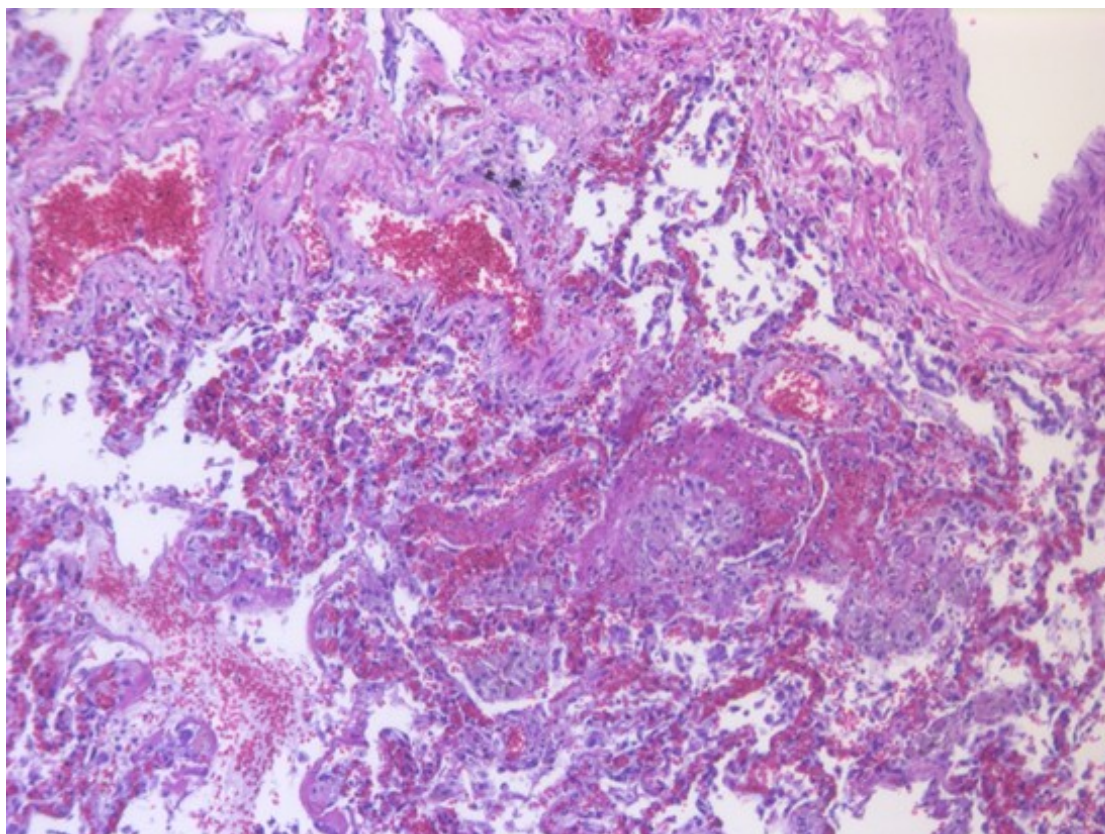
- 1. заполнение медицинского свидетельства о смерти
- 2. получение данных о причине смерти
- 3. получение данных о сопутствующих заболеваниях
- 4. исследование внутренних органов

Правильный ответ: получение данных о причине смерти

«Патологоанатомическое вскрытие проводится врачом-патологоанатомом в целях получения данных о причине смерти человека и диагнозе заболевания.»

Приказ МЗ РФ от 6 июня 2013 г. N 354н «О порядке проведения патологоанатомических вскрытий» п.2

5. Изображение 1



Изображение 1

2. Патологоанатомический диагноз

4. Вопрос

На гистологическом препарате (изображение 1) представлены легкие (окраска гематоксилином и эозином, увеличение 20) с морфологическими признаками

1. межлобулярной межуточной пневмонии
2. перибронхиальной пневмонии
3. крупозной пневмонии

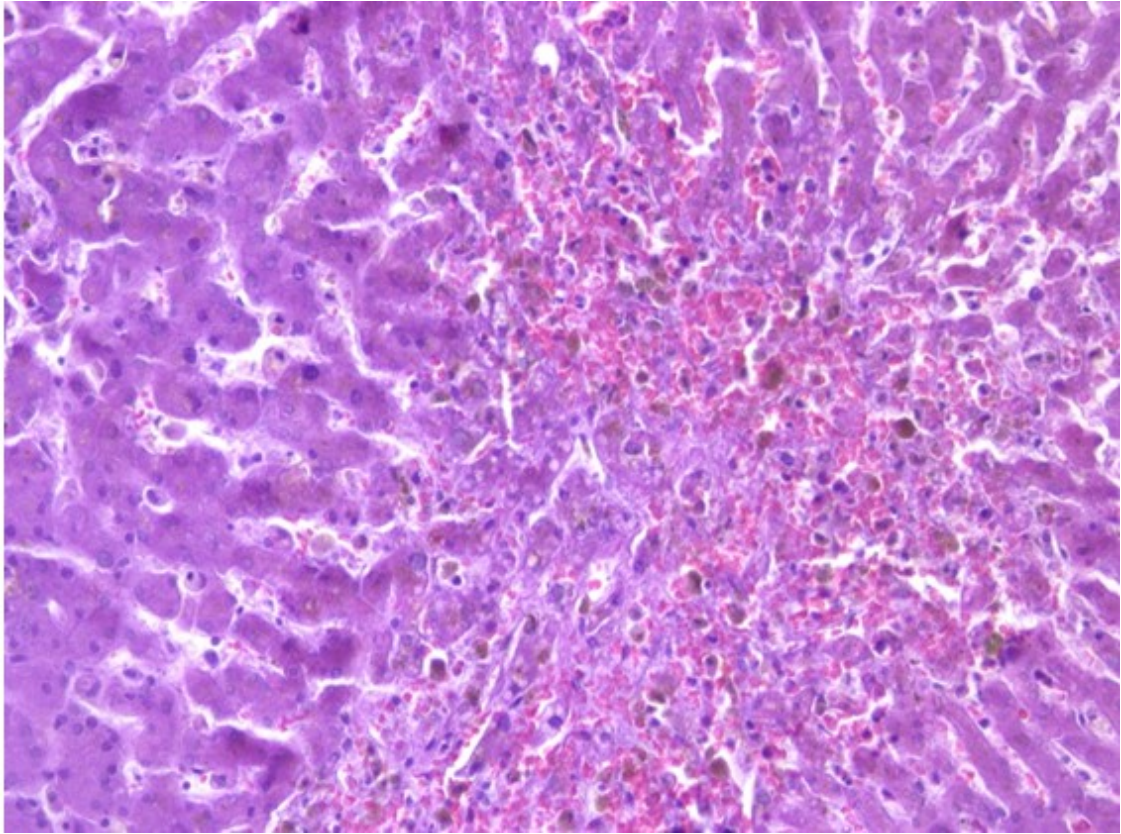
4. фибринозно-геморрагической бронхопневмонии

Правильный ответ: фибринозно-геморрагической бронхопневмонии

«...воспаление легких, развивающееся в связи с бронхитом или бронхиолитом (бронхоальвеолитом)»

Струков А.И., Серов В.В. Патологическая анатомия: Учебник. – 6-е изд., переработанное и дополненное. ГЭОТАР-Медиа, 2015. – с. 436-439

7. Изображение 2



Изображение 2

5. Вопрос

На гистологическом препарате (изображение 2) представлена печень (окраска гематоксилином и эозином, увеличение 20) с морфологическими признаками

1. центроlobулярных некрозов

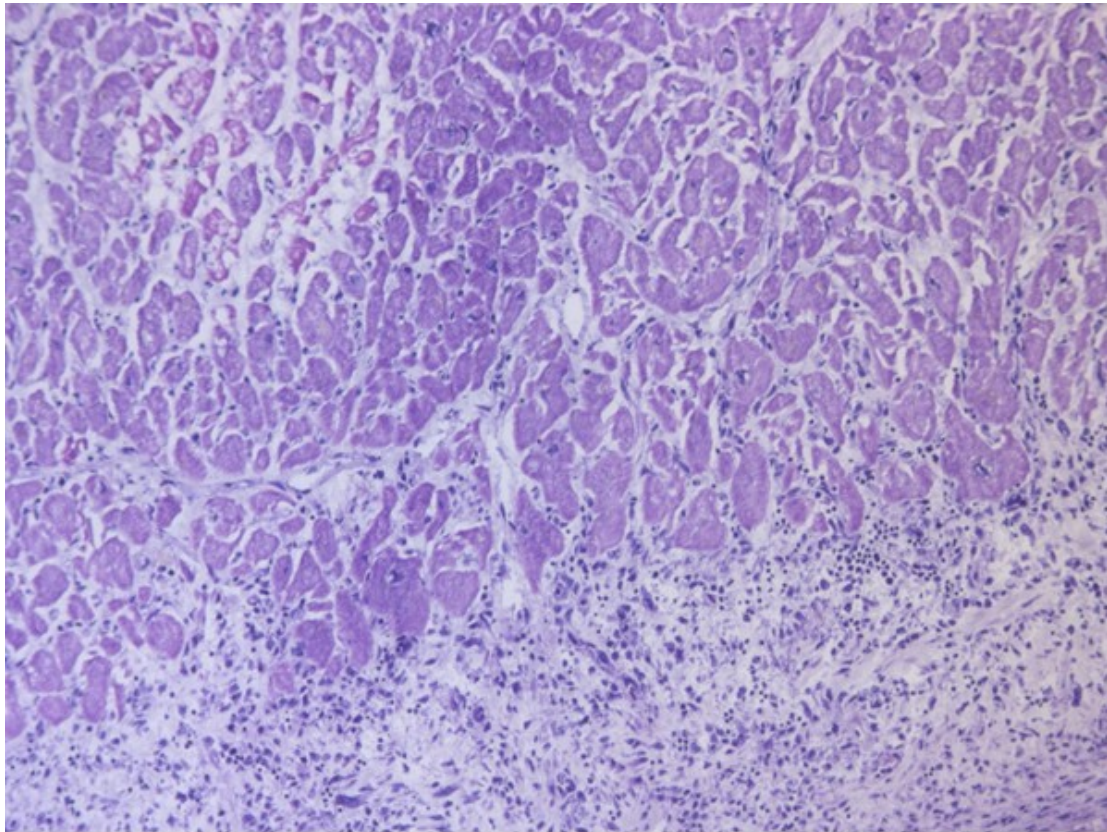
- 2. хронического гепатита
- 3. острого гепатита
- 4. мускатного цирроза

Правильный ответ: центроlobулярных некрозов

«Некроз (от греч. nekros – мертвый) – омертвление, гибель клеток и тканей в живом организме, при котором жизнедеятельность их полностью прекращается»

Струков А.И., Серов В.В. Патологическая анатомия: Учебник. – 6-е изд., переработанное и дополненное. ГЭОТАР-Медиа, 2015. – с. 127-140

9. Изображение 3



Изображение 3

6. Вопрос

На гистологическом препарате (изображение 3) представлен миокард (окраска гематоксилином и эозином, увеличение 20) с морфологическими признаками

1. мелкоочагового инфаркта миокарда, фибринозного перикардита

2. гипертрофии кардиомиоцитов, фиброза перикарда
3. феномена «дизерей», фибринозного перикардита
4. интерстициального фиброза миокарда, фибринозного перикардита

Правильный ответ: мелкоочагового инфаркта миокарда, фибринозного перикардита

«Инфаркт миокарда – ишемический некроз сердечной мышцы...»

Струков А.И., Серов В.В. Патологическая анатомия: Учебник. – 6-е изд., переработанное и дополненное. ГЭОТАР-Медиа, 2015. – с. 392-397;

«Воспалительные процессы в перикарде...»

Цинзерлинг В.А. Патологическая анатомия: Учебник для медицинских вузов. ЭЛБИ-СПб, 2015. – с. 202-206

7. Вопрос

Для верификации изменений интерстициальной ткани следует применить окраску

1. по Вейгерту
2. по Ван Гизону
3. по Футу
4. гематоксилином Гейденгайна

Правильный ответ: по Ван Гизону

«Этот способ окраски имеет широкое применение, как и окраска гематоксилином-эозином. ...Этот способ хорош для отличия гладкомышечной ткани от соединительной»

Г.А. Меркулов Курс патологогистологической техники. Изд. 5. Медицина. 1969. с. 168-171

8. Вопрос

При отсутствии красителя _oilredO_ для выявления липидов можно применить окраску

1. суданами III и IV

- 2. толуидиновым синим
- 3. пикрофуксином
- 4. кармином

Правильный ответ: суданами III и IV

«Одновременно окрашиваются жировые включения и в других клеточных элементах»

Г.А. Меркулов Курс патологогистологической техники. Изд. 5. Медицина. 1969. с. 251-253

9. Вопрос

Наиболее вероятной причиной смерти пациента является

1. полиорганная недостаточность

- 2. печеночная недостаточность
- 3. сердечно-легочная недостаточность
- 4. надпочечниковая недостаточность

Правильный ответ: полиорганная недостаточность

«Непосредственная причина смерти — это смертельное осложнение, определяющее развитие терминального состояния и механизма смерти, но не элемент самого механизма смерти»

О.В. Зайратьянц, Л.В. Кактурский. Формулировка и сопоставление клинического и патологоанатомического диагнозов. Справочник, 2-е издание, переработанное и дополненное. «Медицинское информационное агентство», Москва, 2011 г. стр. 54-76

10. Вопрос

Пусковым фактором танатогенеза в данном случае может быть

1. развитие раннего протезного эндокардита

- 2. развитие застойной пневмонии
- 3. развитие синдрома диссеминированного сосудистого свертывания
- 4. послеоперационная сердечная недостаточность

Правильный ответ: развитие раннего протезного эндокардита

Пусковым фактором танатогенеза в данном случае может быть развитие раннего протезного эндокардита

Клинические рекомендации Министерства здравоохранения Российской Федерации. Инфекционный эндокардит. 2016 г.

Клинические рекомендации Министерства здравоохранения Российской Федерации. Инфекционный эндокардит. 2016 г.

3. Вариатив

11. Вопрос

Данное вскрытие следует отнести к +__+ категории сложности

1. 4

2. 5

3. 3

4. 2

Правильный ответ: 4

«Патологоанатомическое вскрытие четвертой категории сложности - патологоанатомическое вскрытие при комбинированном основном заболевании или полипатии, при наличии дефектов диагностики и лечения, что вызвало трудности в трактовке характера патологического процесса, механизмов и причины смерти (в том числе при интраоперационной или ранней послеоперационной смерти, инфекционных заболеваниях (кроме ВИЧ-инфекции, особо опасных инфекций), заболеваниях беременных, рожениц и родильниц, при гнойно-воспалительных осложнениях, не диагностированных при жизни, сепсисе, болезнях крови и кроветворных органов, ревматических болезнях, заболеваниях спинного мозга, болезнях кожи и костно-мышечной системы, профессиональных заболеваниях, в том числе пневмокониозах, интерстициальных болезнях легких, болезнях эндокринной системы, болезнях накопления)»

Приказ Минздрава России от 06 июня 2013 г. № 354н «Об утверждении порядка проведения патологоанатомических вскрытий». Пункт 13

12. Вопрос

Исследования биопсии после репротезирования следует отнести к +__+ категории сложности

1. 3

2. 2

3. 4

4. 5

Правильный ответ: 2

«Прижизненные патологоанатомические исследования второй категории сложности - прижизненные патологоанатомические исследования биопсийного (операционного) материала, полученного от пациентов с осложненными формами неспецифического острого или хронического воспаления, дистрофическими процессами и пороками развития, последов»

Приказ Министерства здравоохранения РФ от 24 марта 2016г. N179н "О Правилах проведения патологоанатомических исследований". Пункт 25

Патологическая анатомия - кейс 2

Образование: Высшее образование | Специализация: Патологическая анатомия

1. УСЛОВИЕ СИТУАЦИОННОЙ ЗАДАЧИ

1.1. Ситуация

На гистологическое исследование поступил операционный материал.

Из анамнеза известно: женщина, 61 год, обратилась к врачу с жалобами на уплотнение в правой молочной железе около 1см, которое пациентка обнаружила самостоятельно.

1.2. Гинекологический анамнез

Менархе с 13 лет, Беременность -2, Аборт - 1, Роды - 1 (срочные, 40 недель). Кормление грудью - 2 месяца. Последние месячные 8 лет назад.

1.3. При осмотре

Состояние удовлетворительное. Кожные покровы чистые, обычной окраски. Молочные железы симметричные, D = S. В правой молочной железе в ниже-наружном квадранте узел около 15 мм, смещаемое, хрящевой плотности, не связано с кожей. Справа и слева в подмышечной области лимфатические узлы мягко-эластичные, не спаяны между собой, не увеличены.

1.4. Выполнено оперативное лечение в объеме

Секторальная резекция правой молочной железы, подмышечная лимфаденэктомия

1.5. Гистологическое заключение

Инвазивный неспецифицированный (NST) рак правой молочной железы G1 (2{plus}2{plus}1) 18мм в наибольшем измерении с выраженным внутрипротоковым компонентом солидного типа pG2. 8 исследованных подмышечных лимфоузлов без метастазов. Края резекции вне опухоли.

1. Вариатив

1. Вопрос

Инвазивный рак молочной железы макроскопически представляет собой

1. инкапсулированный плотный узел, округлой формы, на разрезе четко очерченный, дольчатый, серовато-белого цвета
2. четко отграниченный узел 13 мм в наибольшем измерении, на поверхности разреза единичная киста, заполненная сосочками, которые выдавливаются и имеют вид угрей
3. **плотный солидный узел, округлой формы, серовато-желтого цвета, хрящевой плотности, на разрезе неоднородный, 18х15 мм**
4. неравномерное уплотнение ткани железы без очаговых образований

Правильный ответ: плотный солидный узел, округлой формы, серовато-желтого цвета, хрящевой плотности, на разрезе неоднородный, 18х15 мм

Инвазивный рак молочной железы, как правило, представляет собой плотный солидный узел, серовато-желтого цвета, хрящевой плотности.

Патологическая анатомия: национальное руководство. – М. : ГЭОТАР-Медиа, 2011, глава 15, стр. 764

2. Вопрос

При микроскопическом исследовании инвазивный неспецифицированный (NST) рак молочной железы представляет собой

1. двухкомпонентную опухоль, состоящую из гиперплазированной стромы молочной железы и многочисленных протоков с очаговой простой гиперплазией эпителия

2. опухоль, состоящую из крупных полиморфных эпителиальных клеток со скудной цитоплазмой гиперхромным ядром и отчетливым ядрышком, клетки формируют солидные поля

3. многочисленные протоки, заполненные популяцией мономорфных эпителиальных клеток, формирующие солидные поля и папиллярные структуры
4. опухоль, состоящую из единичных умеренно-полиморфных клеток и групп клеток среди обширных полей слизи

Правильный ответ: опухоль, состоящую из крупных полиморфных эпителиальных клеток со скудной цитоплазмой гиперхромным ядром и отчетливым ядрышком, клетки формируют солидные поля

Инвазивный неспецифицированный рак молочной железы состоит из крупных полиморфных эпителиальных клеток со скудной цитоплазмой гиперхромным ядром и отчетливым ядрышком, клетки формируют солидные поля.

Атлас патологии опухолей человека М. – ОАО «Издательство «Медицина», 2005, Глава 13, стр. 273

3. Вопрос

Наличие выраженного внутрипротокового компонента в опухоли молочной железы является

1. снижением риска рецидива
2. благоприятным фактором прогноза
- 3. повышением риска рецидива**
4. неблагоприятным фактором прогноза

Правильный ответ: повышением риска рецидива

Наличие выраженного внутрипротокового компонента в опухоли молочной железы повышает риск рецидива

Рак молочной железы. Практическое руководство для врачей/ (Ю.Ю. Андреева и др.); под ред. Г.А. Франка, Л.Э. Завалишиной, К.М. Пожарисского. – М.: Практическая медицина, 2014. – 176с. – страница 55.

4. Вопрос

Оценка степени дифференцировки злокачественной опухоли молочной железы проводится по + _____ + классификации

1. Bloom-Richardson
2. RCB
3. Miller-Payne

4. Ноттингемской

Правильный ответ: Ноттингемской

Степень дифференцировки опухоли молочной железы проводится по международной Ноттингемской классификации.

Клинические рекомендации Российского общества онкомаммологов по патологоанатомическому исследованию рака молочной железы

Раздел Степень злокачественности инвазивного рака

Авторы: проф. К.М. Пожарский, к.м.н. А.Г. Куйдабергенова, Н.А. Савелов, В.Н. Гриневич, проф. С.В. Сазонов, Совет Экспертов POOM

2014г.

© Общероссийская общественная организация «Российское общество онкомаммологов».

(1)

5. Вопрос

G1 (2{plus}2{plus}1) является + _____ + степенью злокачественности

1. высокой
2. недифференцированной
3. умеренной

4. низкой

Правильный ответ: низкой

Сумма баллов 3-5 формирует Grade 1, что характеризует низкую степень злокачественности опухоли молочной железы

Клинические рекомендации Российского общества онкомаммологов по патологоанатомическому исследованию рака молочной железы

Раздел Степень злокачественности инвазивного рака

Авторы: проф. К.М. Пожарский, к.м.н. А.Г. Куйдабергенова, Н.А. Савелов, В.Н. Гриневич, проф. С.В. Сазонов, Совет Экспертов РООМ

2014г.

© Общероссийская общественная организация «Российское общество онкомаммологов».

Клинические рекомендации РООМ по диагностке и лечению рака молочной железы in situ

(1)

6. Вопрос

Структурообразованию инвазивной неспецифицированной карциномы, характерному для 1 балла, соответствует изображение

- 1.
- 2.
- 3.
- 4.

Правильный ответ:

Опухоль на 90% состоит из тубулярных и железистоподобных структур

Атлас патологии опухолей человека М. – ОАО «Издательство «Медицина», 2005, Глава 13, стр. 275

7. Вопрос

Диаметр поля зрения микроскопа для определения митотической активности опухоли вычисляется по формуле

1. сумма поля зрения окуляра и увеличения объектива
2. произведение поля зрения окуляра к увеличению объектива
3. поле зрения окуляра деленное на 2

4. отношение поля зрения окуляра к увеличению объектива

Правильный ответ: отношение поля зрения окуляра к увеличению объектива

Диаметр поля зрения вычисляется как отношение поля зрения окуляра к увеличению объектива. Поле зрения окуляра нанесено на его корпус окуляра рядом с его увеличением.

Степень дифференцировки опухоли молочной железы проводится по международной Ноттингемской классификации.

Клинические рекомендации Российского общества онкомаммологов по патологоанатомическому исследованию рака молочной железы

Раздел Степень злокачественности инвазивного рака

Авторы: проф. К.М. Пожарский, к.м.н. А.Г. Куйдабергенова, Н.А. Савелов, В.Н. Гриневич, проф. С.В. Сазонов, Совет Экспертов РООМ

2014г.

© Общероссийская общественная организация «Российское общество онкомаммологов».

Клинические рекомендации Российского общества онкомаммологов по патологоанатомическому исследованию рака молочной железы

(1)

8. Вопрос

По результатам гистологического заключения стадия заболевания в категории pT является

1. 1c

2. 3

3. 2

4. 1b

Правильный ответ: 1c

Классификацию опухолей молочной железы осуществляют согласно системе TNM (7 издание, 2010). В условии задачи наибольший размер опухоли 18мм – pT1c.

Клинические рекомендации

Рак молочной железы

МКБ 10: C50

Год утверждения (частота пересмотра): 2017 (пересмотр каждые 3 года)

ID: KP379

URL

Профессиональные ассоциации

Ассоциация онкологов России Российское общество клинической онкологии

Термины и определения

Клинические рекомендации «Рак молочной железы»

(1)

9. Вопрос

Для определения суррогатного молекулярного подтипа опухоли необходимо иммуногистохимическое исследование с маркерами

1. ER, PR, HER2, Ki 67

2. ER, PR, HER2, CK 5/6

3. ER, PR, HER2, S 100

4. ER, PR, AE1/AE3, Ki67

Правильный ответ: ER, PR, HER2, Ki 67

Суррогатные молекулярные подтипы эпителиальных опухолей молочной железы определяются по комбинации экспрессии иммуногистохимических маркеров: ER, PR, HER2, Ki 67.

Клинические рекомендации

Рак молочной железы

МКБ 10: C50

Год утверждения (частота пересмотра): 2017 (пересмотр каждые 3 года)

ID: KP379

URL

Профессиональные ассоциации

Ассоциация онкологов России Российское общество клинической онкологии

3.1.4. Общие принципы адъювантной лекарственной терапии.

Клинические рекомендации «Рак молочной железы»

(1)

10. Вопрос

При оценке уровня экспрессии рецепторов стероидных гормонов учитывается только окрашивание

1. мембранное

2. цитоплазматическое

3. ядерное

4. мембранно-цитоплазматическое

Правильный ответ: ядерное

Иммуногистохимические маркеры рецепторов эстрогенов (ER) и прогестерона (PR) являются ядерными, таким образом оценке подлежит только ядерная экспрессия.

Рак молочной железы. Практическое руководство для врачей/ (Ю.Ю. Андреева и др.); под ред. Г.А. Франка, Л.Э. Завалишиной, К.М. Пожарисского. – М.: Практическая медицина, 2014. – 176с. – страница 148.

11. Вопрос

При оценке уровня экспрессии HER2 учитывается только + _____ + окрашивание

1. цитоплазматическое

2. мембранно-цитоплазматическое

3. мембранное

4. ядерное

Правильный ответ: мембранное

Экспрессия HER2 оценивается только в мембране опухолевых клеток

Рак молочной железы. Практическое руководство для врачей/ (Ю.Ю. Андреева и др.); под ред. Г.А. Франка, Л.Э. Завалишиной, К.М. Пожарисского. – М.: Практическая медицина, 2014. – 176с. – страница 85.

12. Вопрос

Экспрессия HER2 оценивается

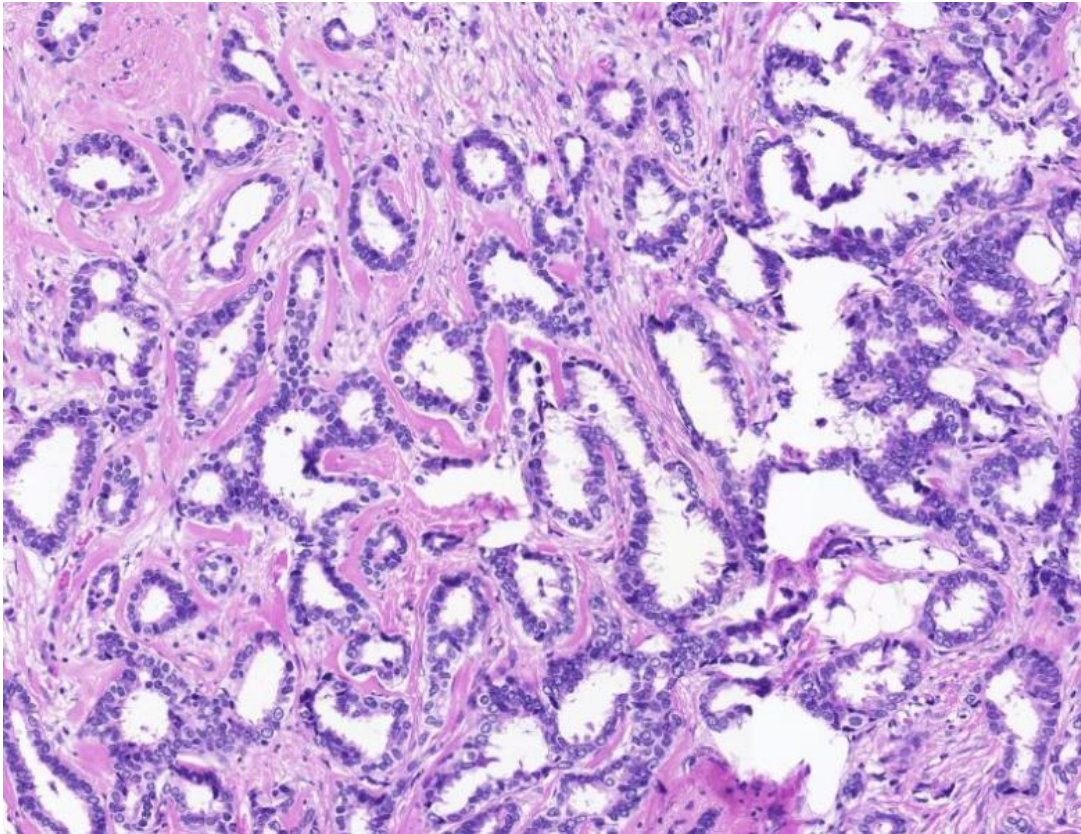
1. только в дуктальной карциноме in situ (DCIS)
2. в опухолевых клетках и дуктальной карциноме in situ (DCIS)

3. только в опухолевых клетках

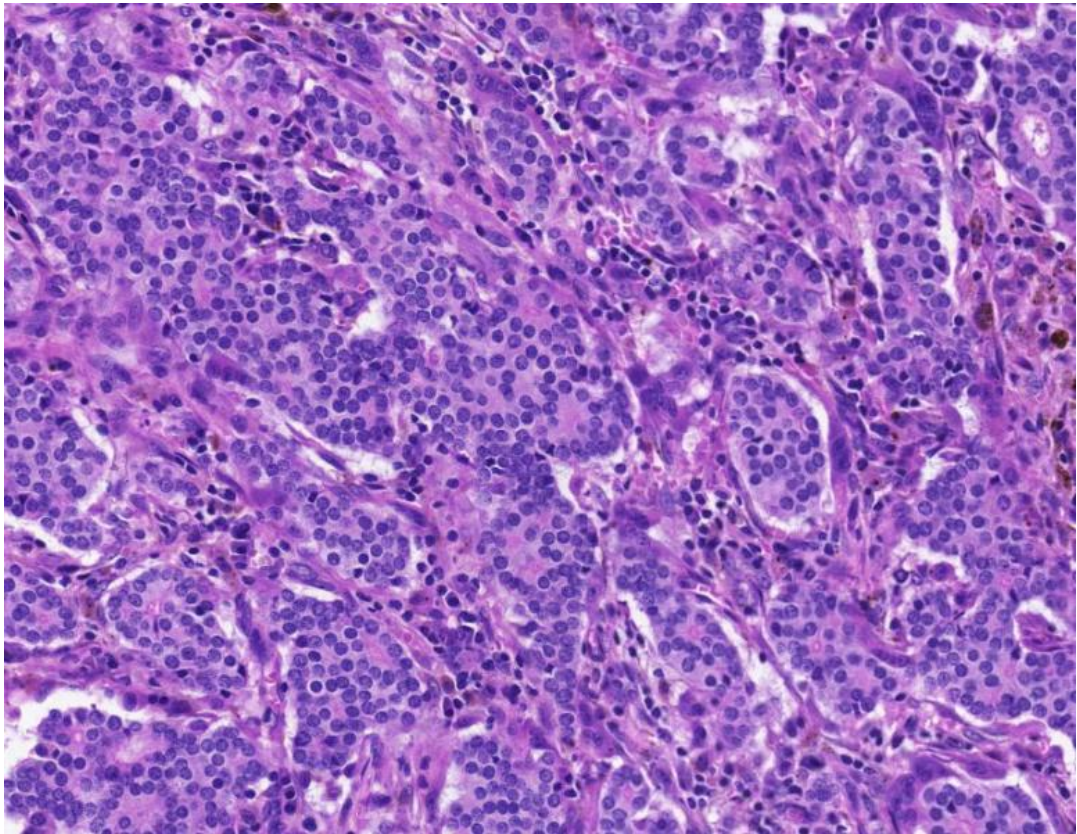
4. в нормальной ткани молочной железы

Правильный ответ: только в опухолевых клетках

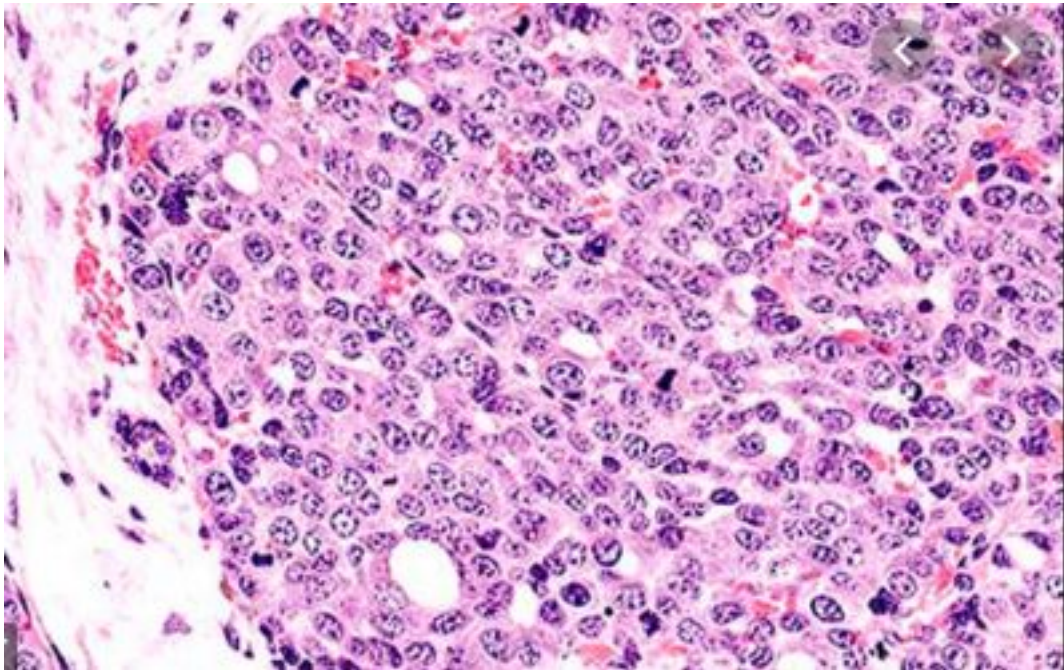
Рак молочной железы. Практическое руководство для врачей/ (Ю.Ю. Андреева и др.); под ред. Г.А. Франка, Л.Э. Завалишиной, К.М. Пожарисского. – М.: Практическая медицина, 2014. – 176с. – страница 85.



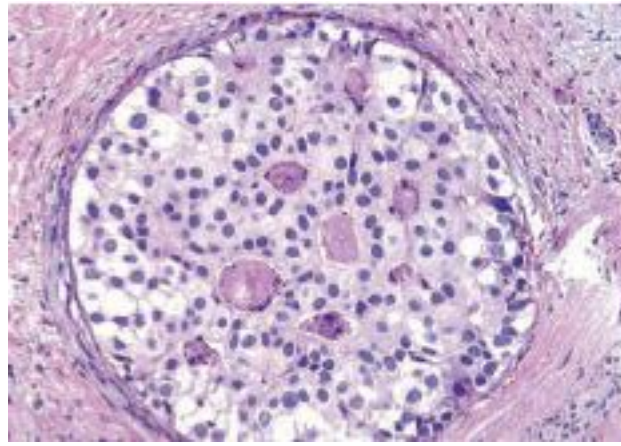
Text



Text



Text



Text